

ТЕСТИКУЛЯРНЫЙ МИКРОЛИТИАЗ ПРИ МУЖСКОМ БЕСПЛОДИИ: РАСПРОСТРАНЕННОСТЬ, АЛГОРИТМ ДИАГНОСТИКИ И ЛЕЧЕНИЯ

© И.А. Корнеев^{1,2}, Р.Д. Зассеев², А.А. Алоян¹, А.А. Гринина¹, П.С. Кондрашкин¹, В.А. Макеев¹, В.Е. Фури¹

¹ Федеральное государственное бюджетное образовательное учреждение высшего образования «Первый Санкт-Петербургский государственный медицинский университет им. академика И.П. Павлова» Министерства здравоохранения Российской Федерации, Санкт-Петербург;

² АО «Международный центр репродуктивной медицины», Санкт-Петербург

Для цитирования: Корнеев И.А., Зассеев Р.Д., Алоян А.А., и др. Тестикулярный микролитиаз при мужском бесплодии: распространенность, алгоритм диагностики и лечения // Урологические ведомости. – 2020. – Т. 10. – № 1. – С. 11–18. <https://doi.org/10.17816/uroved10111-18>

Поступила: 15.01.2020

Одобрена: 19.02.2020

Принята к печати: 19.03.2020

🌀 **Цель исследования.** Изучение распространенности и структуры тестикулярного микролитиаза (ТМ) у мужчин, обратившихся в центр репродуктивной медицины, создание алгоритма ведения пациентов с ТМ. **Материалы и методы.** Проведен ретроспективный анализ обследования 143 мужчин (средний возраст — 34,6 ± 7,9 года), последовательно обратившихся в Международный центр репродуктивной медицины по поводу бесплодия. Обследование включало ультразвуковое исследование (УЗИ) органов мошонки, при котором оценивали их состояние и объем, регистрировали наличие и распространенность ТМ. **Результаты.** По данным УЗИ объем яичек варьировал от 0,5 до 33,3 мл и в среднем составил 12,3 ± 5,8 мл, гипоплазия яичек, варикоцеле, гидроцеле и кисты придатков яичек были обнаружены у 88 (61,5 %), 35 (24,5 %), 9 (6,3 %) и 50 (35 %) пациентов соответственно. УЗ-признаки ТМ были выявлены у 12 (8,4 %) мужчин, классического, ограниченного и двустороннего ТМ — у 5 (42 %), 7 (58 %) и 5 (42 %) пациентов соответственно. У 1 (8 %) больного двусторонним ТМ были выявлены УЗ-признаки новообразования левого яичка, которое не было обнаружено при пальпации, проведено радикальное оперативное лечение. При наличии ТМ объем яичек был меньшим, азооспермию и новообразования яичек выявляли чаще, чем при отсутствии ТМ ($p = 0,002, 0,013$ и $0,085$ соответственно). Пациентам с ТМ были даны разъяснения о необходимости проявлять онкологическую настороженность, выполнять рекомендации по самообследованию; мужчинам с имеющимися сопутствующими факторами риска развития рака яичка предложено выполнить биопсию яичек, однако ни один из обследованных пациентов согласие на это вмешательство не дал. Разработан алгоритм диагностики и лечения пациентов с ТМ с учетом их согласия на биопсию яичка или отказа от нее с целью минимизировать риск развития негативных последствий при отказе. **Заключение.** ТМ распространен у бесплодных мужчин, с целью его выявления им показано проведение УЗИ органов мошонки. Предложенный алгоритм диагностики и лечения мужчин с ТМ нацелен на повышение вероятности раннего выявления злокачественных новообразований яичка и успешного лечения с сохранением перспектив реализации репродуктивной функции.

🌀 **Ключевые слова:** тестикулярный микролитиаз; мужское бесплодие; рак яичка.

TESTICULAR MICROLITHIASIS IN MALE INFERTILITY: PREVALENCE, DIAGNOSIS AND TREATMENT ALGORITHM

© I.A. Korneyev^{1,2}, R.D. Zasseev², A.A. Aloyan¹, A.A. Grinina¹, P.S. Kondrashkin¹, V.A. Makeev¹, V.E. Furin¹

¹ Academician I.P. Pavlov First Saint Petersburg State Medical University of the Ministry of Healthcare of the Russian Federation, Saint Petersburg, Russia;

² International Centre for Reproductive Medicine, Saint Petersburg, Russia

For citation: Korneyev IA, Zasseev RD, Aloyan AA, et al. Testicular microlithiasis in male infertility: prevalence, diagnosis and treatment algorithm. *Urology reports (St. Petersburg)*. 2020;10(1):11-18. <https://doi.org/10.17816/uroved10111-18>

Received: 15.01.2020

Revised: 19.02.2020

Accepted: 19.03.2020

🌀 **Aim of study.** To estimate testicular microlithiasis (TM) prevalence in men seeking help for infertility in reproductive medicine center, and generate an algorithm for TM management according to patient's choice to perform testicular biopsy or not. **Materials and methods.** We retrospectively reviewed charts of 143 consecutive adult male patients between 19 and 73 years (mean age 34.6 ± 7.9) seeking help for infertility in International Center for Reproductive Medicine.

Gray-scale and color Doppler were used to calculate testicular volume and to study a spectrum of scrotal disorders including testicular microlithiasis. **Results.** Testicular size varied from 0.5 to 33.3 ml (mean 12.3 ± 5.8 ml), testicular hypoplasia, varicocele, hydrocele and epididymal cysts were detected in 88 (61.5%), 35 (24.5%), 9 (6.3%) and 50 (35%) patients respectively. TM signs were identified in 12 (8.4%) men, including 5 (42%) cases of classic TM and 7 (58%) cases of limited TM; 5 (42%) men had bilateral TM. One 1 (8%) patient with bilateral TM had ultrasonic appearance of non-palpable testicular tumor, radical surgical treatment was performed. Patients with TM had smaller testicles, higher prevalence of azoospermia and testicular tumor ($p = 0.002, 0.013$ and 0.085 respectively). All patients with TM were informed about their risks to harbor testicular cancer and taught self-examination technique. Testicular biopsy was offered to all men with concomitant risk factors for testicular cancer development, however none of the patients agreed. We have consequently developed algorithm for TM management according to patient's choice to perform or to avoid testicular biopsy. **Conclusion.** TM is common in infertile men, scrotum ultrasound is indicated to detect it. The suggested algorithm for TM management is aimed towards early testicular cancer detection and successful treatment with fertility potential preservation.

🌀 **Keywords:** testicular microlithiasis; male infertility; testicular cancer.

ВВЕДЕНИЕ

Широкое внедрение в клиническую практику ультразвуковых исследований (УЗИ), а также подержанная профессиональными сообществами рекомендация выполнять УЗИ органов мошонки при мужском бесплодии [1, 2] способствовали увеличению обращаемости пациентов по поводу тестикулярного микролитиаза (ТМ). Несмотря на то что первые описания микролитов в ткани яичек были сделаны еще в 20-х годах прошлого века [3, 4], до настоящего времени не устранены противоречия в представлениях о распространенности ТМ, связанных с ним рисках и стратегии ведения пациентов с разными его формами.

Согласно современным представлениям, ТМ — это окруженные слоями коллагеновых волокон отложения кальция в просвете семенных канальцев или на базальной мембране сперматогенного эпителия [5]. Причины, по которым происходит формирование ядра микролита, до конца неясны, предполагают, что оно может образоваться при десквамации сперматогенного эпителия, являться результатом избыточной деятельности клеток Сертоли или следствием утилизации аномально расположенных клеток при тестикулярной дисгенезии. В минерализацию ядра постепенно оказываются вовлеченными окружающие его структуры, поэтому с течением времени размеры микролита увеличиваются, это может привести к нарушению проходимости и расширению семенных канальцев [6]. Эти процессы иногда могут спровоцировать развитие мошоночного болезненного синдрома [7], однако обычно ТМ протекает бессимптомно и о его наличии становится известно при выполнении УЗИ яичек, рекомендованного в связи с изменениями их размеров и консистенции или бесплодием в браке [8].

Сведения о распространенности ТМ противоречивы: сравнительный анализ данных исследовательских групп показал вариабельность и различия полученных результатов, при этом оказалось, что в подгруппе мужчин, предъявлявших жалобы на состояние органов мошонки, ТМ наблюдается чаще, чем у тех, кто не имел каких-либо симптомов — 8,7–18,1 и 0,6–9 % обследованных соответственно [9].

Предполагают, что существуют как врожденные, так и приобретенные факторы риска развития ТМ. Установлено, что среди представителей негроидной расы риск развития этого заболевания в 2,17 раза выше по сравнению с европеоидными мужчинами. Известно, что микролиты могут формироваться одновременно в органах половой, дыхательной и нервной систем, что, возможно, связано с пока еще не установленными генетическими дефектами. Оказалось, что ТМ чаще наблюдают у физически менее активных и социально неблагополучных мужчин, а также среди тех, кто употребляет много картофельных чипсов и попкорна [10, 11]. ТМ нередко сопровождает другие заболевания — крипторхизм, гипогонадизм, перекрут яичка, варикоцеле, гидроцеле, сперматоцеле, а также неходжкинские лимфомы, муковисцидоз, синдромы Клайнфельтера и Дауна [3, 12, 13], а анализ 17 публикаций позволил также сделать вывод о снижении фертильности при ТМ, что дало основание предположить наличие связи между ТМ и синдромом тестикулярной дисгенезии [11]. Кроме того, многим исследователям удалось подтвердить более высокий риск развития рака яичка у мужчин с ТМ: согласно результатам метаанализа опубликованных работ он возрастает более чем в 12 раз [14–16].

Таким образом, несмотря на то что в микролитах не содержатся опухолевые элементы, выводы отечественных и зарубежных специалистов позволяют считать ТМ предраковым состоянием и проявлять при ТМ онкологическую настороженность. Так, согласно рекомендациям Европейской ассоциации урологов, врачам надлежит советовать пациентам с ТМ регулярно выполнять самообследование, а при наличии сопутствующих факторов риска развития рака яичка, к которым относят бесплодие и билатеральный ТМ, гипоплазию яичек (объем яичек менее 12 мл), крипторхизм, ранее выявленный рак яичка и ТМ с противоположной стороны — с высоким уровнем убедительности рекомендаций предлагать пациентам выполнение биопсии яичка для раннего выявления его злокачественного поражения [2].

Типичными УЗ-признаками ТМ считаются одно- или двусторонние эхопозитивные образования яичек размерами 1–3 мм со слабо выраженными акустическими тенями или без них, доказана высокая воспроизводимость результатов УЗИ при его выполнении как одним и тем же, так и разными исследователями [17]. В зависимости от количества выявленных при УЗИ микролитов было предложено несколько определений и методов классификации ТМ [18], однако наибольшее распространение получило предложенное в 2001 г. H.F. Bennett et al. [19] выделение двух категорий ТМ: классического, при обнаружении пяти или более микролитов в яичке в пределах одного УЗ-изображения, и ограниченного, при выявлении меньшего числа микролитов. Клиническое и прогностическое значение принадлежности к этим классификационным категориям окончательно не определено, однако большинство специалистов сходятся во мнении, что формирование кластера — скопления микролитов — может указывать на участок дисгенезии, в котором вероятность обнаружения карциномы *in situ* яичка высока [20].

До настоящего времени продолжают дискуссии, каким должен быть алгоритм ведения мужчин с ТМ, имеются различия в выводах исследователей и рекомендациях профессиональных сообществ [21, 22], которые препятствуют стандартизации подходов. В связи с этим, а также учитывая небольшое число публикаций на тему ТМ в отечественной литературе и принимая во внимание имеющуюся у нас информацию о неготовности отечественных пациентов с ТМ соблюдать предло-

женные Европейской ассоциацией урологов рекомендации, мы приняли решение выполнить настоящее исследование.

Целью исследования стало изучение распространенности и структуры ТМ у мужчин, обратившихся в центр репродуктивной медицины за лечением по поводу бесплодия в браке. Мы также поставили перед собой задачу выработать алгоритм ведения мужчин с ТМ, определяющий план действий врача в зависимости от поступления клинических данных и учитывающего возможность отказа пациента от выполнения биопсии яичек.

МАТЕРИАЛЫ И МЕТОДЫ

В основу работы положены данные ретроспективного анализа материалов клинического обследования 143 мужчин в возрасте от 19 до 73 лет (средний возраст — $34,6 \pm 7,9$ года), последовательно обратившихся в Международный центр репродуктивной медицины по поводу бесплодия в браке. Сбор анамнеза, клиничко-лабораторное и инструментальное обследование выполняли в соответствии с клиническими рекомендациями, при оценке эякулята следовали требованиям руководства Всемирной организации здравоохранения 2010 г. [23]. Всем пациентам проводили сонографию органов мошонки на ультразвуковом аппарате Clear View 550 (Philips, Нидерланды), при этом использовали широкополосные линейные датчики с частотой сканирования 4–12 МГц в серовещальном режиме и в режиме цветового доплеровского картирования. При сканировании получали изображения яичек и их оболочек, придатков яичек и элементов семенного канатика, регистрировали наличие и распространенность микролитиаза, признаков других заболеваний, определяли размеры яичек в трех взаимно перпендикулярных плоскостях. Объем каждого яичка рассчитывали по результатам произведения полученных величин и коэффициента 0,7; цветовую доплерографию использовали для оценки степени васкуляризации исследуемых областей. Полученные результаты подвергали статистической обработке с помощью стандартных пакетов программ прикладного статистического анализа (SPSS Statistics 22), в тексте статьи средние значения указывали со средним квадратическим отклонением ($m \pm SD$). Анализ наличия статистически значимых связей признаков проводили с применением критерия хи-квадрат, точного метода Фишера, *t*-критерия, при этом различия считали достоверными при уровне значимости $p \leq 0,05$.

РЕЗУЛЬТАТЫ

При сборе анамнеза было установлено, что безуспешные попытки получить беременность естественным путем у супругов продолжались от 1 до 18 лет и в среднем составили $2,5 \pm 0,3$ года. У 21 (14,7 %) мужчины до обращения в центр были проведены оперативные вмешательства: по поводу пахового крипторхизма — 9 (43 %) пациентов, из них 3 (33 %) с односторонним и 6 (66 %) — с двусторонним; в связи с наличием варикоцеле и гидроцеле — 7 (33 %) и 2 (10 %) пациента соответственно; двусторонняя открытая биопсия яичек вследствие азооспермии — 2 (10 %) пациента; двусторонняя вазэктомия — 1 (5 %) пациент; 3 (2,1 %) пациента сообщили о ранее перенесенном одностороннем орхоэпидидимите.

При оценке эякулята азооспермия, олигозооспермия, астенозооспермия и тератозооспермия были обнаружены у 28 (19,6 %), 44 (30,8 %), 42 (29,4 %) и 70 (49 %) мужчин соответственно. У 13 (9,1 %) пациентов гормональный профиль свидетельствовал о наличии гипергонадотропного гипогонадизма.

По данным ультразвукового исследования органов мошонки объем яичек варьировал от 0,5 до 33,3 мл и в среднем составил $12,3 \pm 5,8$ мл, нормальными оказались результаты УЗИ у 29 (20,3 %) пациентов, гипоплазия яичек (объем <12 мл) была обнаружена у 88 (61,5 %) мужчин, двусторонняя — у 50 (57 %), левосторонняя — у 18 (21 %) и право-

сторонняя — у 20 (23 %). УЗ-признаки варикоцеле обнаружены у 35 (24,5 %) пациентов, в том числе у 33 (94 %) — только слева, а у 2 (6 %) — с обеих сторон, одностороннее гидроцеле — у 9 (6,3 %) пациентов, преимущественно (у 7 (78 %) мужчин) с левой стороны, кисты придатков яичек — у 50 (35 %) пациентов, из которых 10 (20 %) были двусторонними, а 25 (50 %) и 15 (30 %) — правосторонними и левосторонними соответственно.

Сонографическая картина, характерная для тестикулярного микролитиаза, была выявлена у 12 (8,4 %) мужчин, у 5 (42 %) из них они соответствовали критериям классического ТМ, а у 7 (58 %) — ограниченного ТМ. У 5 (42 %) пациентов наблюдали двустороннее поражение яичек микролитиазом, у остальных — диагностировали микролиты лишь с одной стороны, слева у 3 (25 %) и справа у 4 (33 %) человек. У 1 (8 %) пациента с двусторонним ТМ были выявлены УЗ-признаки новообразования левого яичка, которое не было обнаружено при пальпации. Результаты клинического и лабораторного обследования мужчин представлены в таблице: у пациентов с ТМ по сравнению с другими мужчинами объем яичек был меньшим, а азооспермию выявляли чаще ($t = 3,54$; $p = 0,002$ и $0,013$ соответственно), другие различия полученных показателей не превысили порог достоверности, однако была обнаружена тенденция к большей вероятности развития новообразования у мужчин с ТМ ($p = 0,085$).

Распределение результатов обследования мужчин в зависимости от наличия ТМ ($m \pm SD$)

Clinical parameters in patients with and without testicular microlithiasis ($m \pm SD$)

Показатель	ТМ(+) ($n = 12$)	ТМ(-) ($n = 131$)	Все пациенты ($n = 143$)
Возраст мужчин, лет	$33,3 \pm 3,4$	$34,7 \pm 8,2$	$34,6 \pm 7,9$
Средний объем яичек, мл	$7,7 \pm 4,7$	$11,7 \pm 6,1^*$	$12,3 \pm 5,8$
Гипоплазия яичек	10 (83 %)	78 (60 %)	88 (61,5 %)
Кисты придатка яичка	3 (25 %)	47 (35,7 %)	50 (35 %)
Варикоцеле	4 (33 %)	31 (24 %)	35 (24,5 %)
Гипергонадотропный гипогонадизм	1 (8 %)	12 (10,1 %)	13 (9,1 %)
Гидроцеле	0 (0 %)	9 (6,9 %)	9 (6,3 %)
Рак яичка	1 (8 %)	—	1 (0,7 %)
Азооспермия	6 (50 %)	22 (16,8 %)*	28 (19,6 %)
Олигозооспермия	3 (25 %)	41 (31,3 %)	44 (30,8 %)
Астенозооспермия	4 (33 %)	38 (29 %)	42 (29,4 %)
Тератозооспермия	4 (33 %)	66 (50,4 %)	70 (49 %)

Примечание. ТМ(+) — тестикулярный микролитиаз обнаружен, ТМ(-) — тестикулярный микролитиаз не обнаружен. * $p < 0,05$.

Мужчина с УЗ-признаками новообразования яичка (рис. 1) был госпитализирован в онкоурологическое отделение, произведена орхифуникулэктомия слева, при последующем постхирургическом гистопатологическом исследовании обнаружена смешанная герминогенная опухоль левого яичка, представленная семиномой и зрелой постпубертатной тератомой в сочетании с интратубулярной герминогенной неоплазией (pT 1).

Всем остальным пациентам с ТМ были даны разъяснения о необходимости проявлять онкологическую настороженность, выполнять рекомендации по самообследованию и лечению с учетом факторов риска развития злокачественного новообразования яичка. Так, при наличии признаков тестикулярной недостаточности и двусторонним ТМ, а также при сочетании ТМ с гипоплазией яичек или получении анамнестических данных о крипторхизме было рекомендовано произвести двустороннюю биопсию яичек в связи с высоким риском наличия карциномы *in situ*, однако ни один из обследованных пациентов согласие на это вмешательство не дал. В связи с этим с ними была проведена разъяснительная беседа, рекомендовано ежегодное проведение УЗИ органов мошонки и обращение за консультацией уролога, а в промежутках — выполнение регулярного самообследования и при выявлении патологических признаков, включая изменения размеров, формы или консистенции яичек — безотлагательное обращение за медицинской помощью с целью уточнения диагноза и получения лечения в кратчайшие сроки.

ОБСУЖДЕНИЕ

В результате проведенного исследования была получена информация о распространенности и структуре ТМ в популяции мужчин, состоящих в бесплодном браке — мы обнаружили его у 8,4 % обследованных, что соответствует результатам работ других авторов, проводивших аналогичные изыскания [24, 25]. В то же время, в отличие от данных W.S. Yee et al. [25], среди них оказалось большее число пациентов с ограниченным ТМ, чем с классическим ТМ, что могло быть следствием их индивидуальных особенностей или результатом различия требований к оформлению протокола УЗ-исследования в разных медицинских организациях.

Полученные нами результаты в целом подтверждают современные представления о связи ТМ и синдрома тестикулярной дисгенезии [16] —

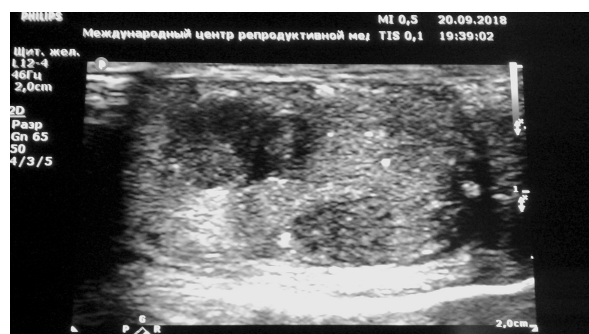

Рис. 1. Ультразвуковое исследование левого яичка у мужчины с билатеральным тестикулярным микролитиазом. Определяются множественные микролиты и неоднородность эхоструктуры, характерная для новообразований яичка

Fig. 1. Ultrasonic scan of left testicle in patient with bilateral testicular microlithiasis with echo structural heterogeneity typical for testicular neoplasm

у мужчин с микролитами чаще наблюдали азооспермию и яички у них имели меньшие размеры. Кроме того, в связи с тем что единственный пациент, у которого при УЗИ было обнаружено новообразование яичка, имел также и двусторонний ТМ, наши данные усиливают позицию сторонников отношения к этому заболеванию как к предраковому состоянию, при котором у пациентов с факторами риска рекомендовано выполнение биопсии яичка, а в отсутствие этих факторов — проведение самообследования [21]. В связи с низкой комплаентностью обследованных мужчин по отношению к рекомендации выполнения биопсии яичка нами был разработан алгоритм диагностики и лечения пациентов с ТМ (рис. 2), позволяющий минимизировать риск развития негативных последствий при отказе от ее проведения.

В соответствии с этим алгоритмом после выявления ТМ мужчин, имеющих факторы риска (двусторонний ТМ, мужское бесплодие, связанное с нарушениями сперматогенеза, гипоплазию яичек, крипторхизм, операцию по поводу крипторхизма или новообразования яичка в анамнезе), следует информировать о высоких рисках наличия у них клинически не проявляющего себя рака яичка (карциномы *in situ*) и рекомендовать выполнение биопсии яичек для его исключения или подтверждения. При обнаружении рака яичка требуется оказание онкоурологической помощи, перед которой пациентов нужно информировать о методах криоконсервации сперматозоидов, позволяющих сохранить возможность реализации репродуктивной функции. Мужчинам, отказавшимся от биопсии, следует рассказать о взятых ими на себя рисках, которые можно снизить, если соблюдать режим

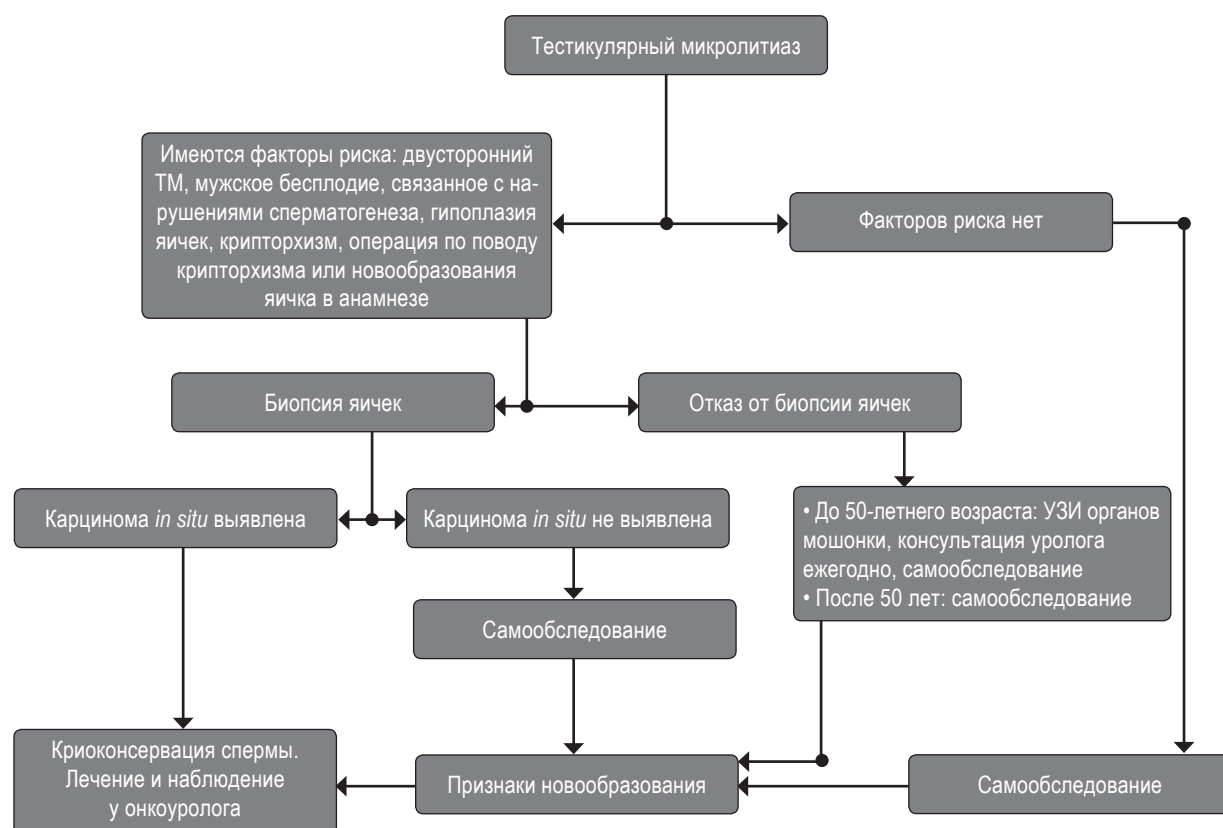


Рис. 2. Алгоритм диагностики и лечения пациентов с тестикулярным микролитиазом
Fig. 2. Algorithm for diagnosis and treatment of patients with testicular microlithiasis

ежегодных консультаций уролога и контрольных УЗИ органов мошонки, а в промежутках — проводить самообследование. С целью мотивации к соблюдению полученных рекомендаций им также нужно сообщить о влиянии задержки диагностики на догоспитальном этапе на результаты лечения [26] пациентов с опухолями яичка. В связи с тем что у мужчин старше 50 лет риск развития новообразований яичка заметно снижается, им можно разрешить отказаться от ежегодных визитов к специалистам, сохранив практику регулярного самообследования. Его также следует рекомендовать пациентам, у которых новообразование яичка при биопсии выявлено не было.

Так как большую роль в обеспечении раннего выявления злокачественной трансформации в яичке играет выполнение пациентом самостоятельного обследования органов мошонки, важно, чтобы пациент был обучен его правильному выполнению. Существенную помощь при разъяснении методики проведения такого обследования и для закрепления полученных практических навыков по нашему опыту оказывают материалы сайта Европейской ассоциации урологов, подготовленные для информирования пациентов.

Анализ полученных нами данных также позволил продемонстрировать распространенность мужского фактора бесплодия в браке и высокую частоту выявления у бесплодных мужчин патологических изменений органов мошонки, что подтверждает целесообразность выполнения им ультразвукового исследования. У подавляющего большинства обследованных нами пациентов были выявлены сонографические признаки, свидетельствующие как о гипоплазии яичек, так и о ранее перенесенных или протекающих в момент обследования патологических процессах. Частота обнаружения кист придатка яичка у наших пациентов примерно соответствовала аналогичным зарубежным данным, а гидроцеле и варикоцеле встречались чаще [27–29]. При этом нам, как и другим специалистам, не удалось обнаружить различий частоты встречаемости ТМ у мужчин с этими заболеваниями.

Кроме того, наши данные показали, что, несмотря на наличие обязательных для исполнения нормативно-правовых актов Министерства здравоохранения РФ, согласно которым рекомендуется для установления причин бесплодия мужчин и женщин обследовать их в течение 3–6 мес., а затем, при выявлении соответствующих показаний, лечить на протяжении

9–12 мес. и при отсутствии наступления беременности направлять на лечение с применением вспомогательных репродуктивных технологий, многие обратились в наш Международный центр репродуктивной медицины значительно позже. Очевидно, что урологам, акушерам-гинекологам и врачам общей практики следует продолжать вести разъяснительную работу среди населения и других медицинских работников, подчеркивая важное значение возраста женщины и продолжительности периода бесплодия среди факторов, определяющих успех лечения.

ВЫВОДЫ

Таким образом, проделанная нами работа подтверждает современные представления о высокой распространенности ТМ у бесплодных мужчин, целесообразности проведения УЗИ органов мошонки при мужском бесплодии с целью выявления ТМ, а при его обнаружении — необходимости соблюдать онкологическую настороженность. Предложенный нами соответствующий ожиданиям отечественных пациентов алгоритм диагностики и лечения мужчин с ТМ нацелен на повышение вероятности раннего выявления злокачественных новообразований яичка и успешного лечения с сохранением перспектив реализации репродуктивной функции.

ЛИТЕРАТУРА

- Lotti F, Maggi M. Ultrasound of the male genital tract in relation to male reproductive health. *Human Reprod Update*. 2015;21(1):56-83. <https://doi.org/10.1093/humupd/dmu042>.
- Корнеев И.А., Зассеев Р.Д., Исакова Э.В. и др. Оказание медицинской помощи с применением вспомогательных репродуктивных технологий у мужчин: обзор клинических рекомендаций и алгоритм маршрутизации пациентов // Проблемы репродукции. – 2018. – № 24(4). – С. 59–65. [Korneyev IA, Zasseev RD, Isakova E.V. et al. Assisted reproductive techniques in men: review of clinical guidelines and workup algorithm. *Problemy Reproduktsii*. 2018;24(4):59-65. (In Russ.)] <https://doi.org/10.17116/repro20182404159>
- Oiye T. Uber anscheinend noch nicht beschriebene Steinchen in den menschlichen. *Hoden Beiter Path Anat*. 1928;80:479 (In German).
- Blumensaat C. Ubereinen neuen Befund in knabenhoden. *Virchows Anat Path Anat*. 1929;273:51 (In German).
- Renshaw AA. Testicular calcifications: incidence, histology and proposed pathological criteria for testicular microlithiasis. *J Urol*. 1998;160(5):1625-1628. [https://doi.org/10.1016/s0022-5347\(01\)62364-4](https://doi.org/10.1016/s0022-5347(01)62364-4)
- Nistal M, Martinez-Garcia C, Paniagua R. The origin of testicular microliths: Ultrastructural study. *Int J Androl*. 1995;18(4):221-229. <https://doi.org/10.1111/j.1365-2605.1995.tb00414.x>
- Корнеев И.А. Невоспалительный синдром хронической тазовой боли (мошоночный болевой синдром) у бесплодного мужчины с непальпируемой семиномой яичка и билатеральным тестикулярным микролитиазом: случай из практики // Вестник урологии. – 2019. – № 7(3). – С. 55–58. [Korneyev IA. Non-inflammatory chronic pelvic pain syndrome (scrotal pain) in an infertile man with non-palpable testicular seminoma and bilateral testicular microlithiasis. Case study. *Urology herald*. 2019;7(3):55-58. (In Russ.)]. <https://doi.org/10.21886/2306-6424-2018-7-3-55-58>.
- Lau MW, Taylor PM, Payne SR. The indications for scrotal ultrasound. *Br J Radiol*. 1999;72(861):833-837. <https://doi.org/10.1259/bjr.72.861.10645188>
- Pedersen MR, Rafaelsen SR, Møller H, et al. Testicular microlithiasis and testicular cancer: review of the literature. *Int Urol Nephrol*. 2016;48(7):1079-1086. <https://doi.org/10.1007/s11255-016-1267-2>
- Shanmugasundaram R, Singh JC, Kekre NS. Testicular microlithiasis: is there an agreed protocol? *Indian J Urol* 2007; 23(3):234-239. <https://doi.org/10.4103/0970-1591.33442>.
- Pedersen MR, Møller H, Rafaelsen SR, et al. Characteristics of symptomatic men with testicular microlithiasis – A Danish cross-sectional questionnaire study. *Andrology*. 2017;5(3):556-561. <https://doi.org/10.1111/andr.12326>.
- Schantz A, Milsten R. Testicular microlithiasis with sterility. *Fertil Steril*. 1976;27(7):801-805. [https://doi.org/10.1016/s0015-0282\(16\)41956-4](https://doi.org/10.1016/s0015-0282(16)41956-4).
- Miller FN, Sidhu PS. Does testicular microlithiasis matter? A review. *Clin Radiol*. 2002;57(10):883-890. <https://doi.org/10.1053/crad.2002.1005>.
- Носов А.К., Мамижев Э.М., Воробьев А.В. и др. Инциденталомы яичка и тестикулярный микролитиаз: современные подходы к диагностике и лечению (обзор литературы, случаи из практики) // Андрология и генитальная хирургия. – 2017. – Т. 18. – № 1. – С. 28–38. [Nosov AK, Mamizhev EM, Vorobyev AV, et al. Incidentalomas of the testicle and testicular microlithiasis: Current approaches to diagnosis and treatment (literature review, clinical cases). *Andrology and genital surgery*. 2017;18(1):28-38. (In Russ.)]. <https://doi.org/10.17650/2070-9781-2017-18-1-28-38>.
- Tan IB, Ang KK, Ching BC, et al. Testicular microlithiasis predicts concurrent testicular germ cell tumors and intratubular germ cell neoplasia of unclassified type in adults: a meta-analysis and systematic review. *Cancer*. 2010;116(19):4520-32. <https://doi.org/10.1002/cncr.25231>.
- Wang T, Liu LH, Luo JT, et al. A meta-analysis of the relationship between testicular microlithiasis and incidence of testicular cancer. *Urol J*. 2015;12(2):2057-2064.
- Pedersen MR, Graumann O, Hørlyck A, et al. Inter- and intra-observer agreement in detection of testicular microlithiasis with ultrasonography. *Acta Radiol*. 2016;57(6):767-772. <https://doi.org/10.1177/0284185115604516>.

18. Kim B, Winter TC3rd, Ryu JA. Testicular microlithiasis: clinical significance and review of the literature. *Eur Radiol.* 2003;13(12): 2567-2576. <https://doi.org/10.1007/s00330-003-2014-5>.
19. Bennett HF, Middleton WD, Bullock AO, Teefey SA Testicular microlithiasis: US follow-up. *Radiology.* 2001;218(2):359-363. <https://doi.org/10.1148/radiology.218.2.r01fe25359>.
20. Backus ML, Mack LA, Middleton WD, et al. Testicular microlithiasis: imaging appearances and pathologic correlation. *Radiology.* 1994;192(3):781-785. <https://doi.org/10.1148/radiology.192.3.8058947>.
21. Jungwirth A, Diemer A, Kopa Z, et al. Guidelines on male infertility: European Association of Urology. Доступно по: <https://uroweb.org/guideline/male-infertility> Ссылка активна на 22.02.2020.
22. Richenberg J, Belfield J, Ramchandani P, et al. Testicular microlithiasis imaging and follow-up: guidelines of the ESUR scrotal imaging subcommittee. *Eur Radiol.* 2015;25(2):323-330. <https://doi.org/10.1007/s00330-014-3437-x>.
23. Руководство ВОЗ по исследованию и обработке эякулята человека, 5-е изд. (2010). М.: Капитал принт, 2012; 292 с. [Руководство ВОЗ по исследованию и обработке эякулята человека, 5th ed (2010). Moscow, Kapital print. 2012; 292 p. (In Russ.)]
24. Thomas K, Wood SJ, Thompson AJ, et al. The incidence and significance of testicular microlithiasis in a subfertile population. *Br J Radiol.* 2000;73(869):494-497. <https://doi.org/10.1259/bjr.73.869.10884745>.
25. Yee WS, Kim YS, Kim SJ, et al. Testicular microlithiasis: prevalence and clinical significance in a population referred for scrotal ultrasonography. *Korean J Urol.* 2011;52(3):172-177. <https://doi.org/10.4111/kju.2011.52.3.172>.
26. Носов А.К., Мамизев Э.М., Рева С.А. и др. Влияние задержки диагностики на догоспитальном этапе на результаты лечения больных с герминогенными опухолями яичка в Санкт-Петербурге // Онкоурология. – 2013. – Т. 9. – № 2. – С. 63–68. [Nosov AK, Mamizhev EM, Reva SA, et al Impact of delayed prehospital diagnosis on the results of treatment in patients with germinogenic testicular tumors in Saint Petersburg. *Oncourologia.* 2013;9(2):63-68. (In Russ)]. <https://doi.org/10.17650/1726-9776-2013-9-2-63-68>.
27. Leung ML, Gooding GA, Williams RD. High resolution sonography of scrotal contents in asymptomatic subjects. *AJR Am J Roentgenol* 1984;143(1):161-164. <https://doi.org/10.2214/ajr.143.1.161>
28. Lundström KJ, Söderström L, Jernow H, et al. Epidemiology of hydrocele and spermatocele; incidence, treatment and complications. *Scand J Urol.* 2019;53(2-3):134-138. <https://doi.org/10.1080/21681805.2019.1600582>.
29. Damsgaard J, Joensena UN, Carlsen E, et al. Varicocele is associated with impaired semen quality and reproductive hormone levels: a study of 7035 healthy young men from six European countries. *Eur Urol* 2016;70(6):1019-1029. <https://doi.org/10.1016/j.eururo.2016.06.044>.

Сведения об авторах:

Игорь Алексеевич Корнеев — д-р мед. наук, профессор кафедры урологии. ФГБОУ ВО ПСПбГМУ им. акад. И.П. Павлова Минздрава РФ, Санкт-Петербург; медицинский директор АО «Международный центр репродуктивной медицины», Санкт-Петербург. SPIN: 4780-2266. E-mail: iakorneyev@yandex.ru.

Руслан Дзамболатович Засеев — врач-уролог. АО «Международный центр репродуктивной медицины», Санкт-Петербург. E-mail: r.zasseev@gmail.com.

Арам Ашотович Алоян — студент. ФГБОУ ВО ПСПбГМУ им. акад. И.П. Павлова Минздрава РФ, Санкт-Петербург.

Анастасия Анатольевна Гринина — студент. ФГБОУ ВО ПСПбГМУ им. акад. И.П. Павлова Минздрава РФ, Санкт-Петербург.

Павел Сергеевич Кондрашкин — студент. ФГБОУ ВО ПСПбГМУ им. акад. И.П. Павлова Минздрава РФ, Санкт-Петербург.

Владимир Александрович Makeev — студент. ФГБОУ ВО ПСПбГМУ им. акад. И.П. Павлова Минздрава РФ, Санкт-Петербург.

Валерий Евгеньевич Фури — студент. ФГБОУ ВО ПСПбГМУ им. акад. И.П. Павлова Минздрава РФ, Санкт-Петербург.

Information about the authors:

Igor A. Korneyev — Doctor of Medical Science, Professor, Department of Urology, Academician I.P. Pavlov First Saint Petersburg State Medical University of the Ministry of Healthcare of the Russian Federation; Medical Director, International Centre for Reproductive Medicine, Saint Petersburg, Russia. SPIN: 4780-2266. E-mail: iakorneyev@yandex.ru.

Ruslan D. Zasseev — Urologist, International Centre for Reproductive Medicine, Saint-Petersburg, Russia. E-mail: r.zasseev@gmail.com.

Aram A. Aloyan — Student, Academician I.P. Pavlov First Saint Petersburg State Medical University of the Ministry of Healthcare of the Russian Federation, Saint Petersburg, Russia.

Anastasia A. Grinina — Student, Academician I.P. Pavlov First Saint Petersburg State Medical University of the Ministry of Healthcare of the Russian Federation, Saint Petersburg, Russia.

Pavel S. Kondrashkin — Student, Academician I.P. Pavlov First Saint Petersburg State Medical University of the Ministry of Healthcare of the Russian Federation, Saint Petersburg, Russia.

Vladimir A. Makeev — Student, Academician I.P. Pavlov First Saint Petersburg State Medical University of the Ministry of Healthcare of the Russian Federation, Saint Petersburg, Russia.

Valeriy E. Furin — Student, Academician I.P. Pavlov First Saint Petersburg State Medical University of the Ministry of Healthcare of the Russian Federation, Saint Petersburg, Russia.